

Síndrome de Peutz-Jeghers como causa de invaginación intestinal en niños

Autores:

Dra. Ana Karina Coronado¹
Dr. Ricardo Chanis Águila².

Recibido para publicación: 23 de agosto 2018

Aceptado para publicación: 10 de septiembre 2018

Resumen

La invaginación intestinal se presenta con mayor frecuencia en el lactante menor de 2 años, con un pico entre los 5 y 9 meses de edad. En la gran mayoría de los casos es idiopática o de causa desconocida, probablemente secundaria a una infección viral que provoca un crecimiento del tejido linfático intestinal. Sólo en un 2-8% de los pacientes se demuestra una alteración anatómica como causa de la intususcepción (divertículo de Meckel, pólipo). Es la llamada invaginación intestinal secundaria, que suele presentarse en los menores de 3 meses o mayores de 3 años.

El síndrome de Peutz-Jeghers (SPJ) es una condición rara y su frecuencia es probablemente inferior a 1/50,000. Se caracteriza por la presencia de pólipos hamartomatosos potencialmente malignos en el tracto digestivo asociada a pigmentaciones mucocutáneas características. Los datos actuales sugieren la existencia de al menos 2 genes implicados: STK11 (19p13.3), identificado recientemente, es el responsable de la enfermedad en el 70% de las familias. Se describe el caso de dos adolescentes con cuadro de Intususcepción intestinal con diagnóstico de poliposis familiar de Peutz-Jeghers, requiriendo ambas procedimientos quirúrgicos.

Palabras clave: Peutz-Jeghers, Intususcepción intestinal, poliposis, adolescente

Abstract

Intestinal intussusception occurs more frequently in the infant younger than 2 years, with a peak between 5 and 9 months of age. In the vast majority of cases it is idiopathic or of unknown cause, probably secondary to a viral infection that causes a growth of the intestinal lymphatic tissue. Only in 2-8% of the patients an anatomical alteration as cause of the intussusception is demonstrated (Meckel's diverticulum, polyp). It is called secondary intestinal invagination, which usually occurs in children under 3 months or older than 3 years.

Peutz-Jeghers syndrome (SPJ) is a rare condition and its frequency is probably less than 1 / 50,000. It is characterized by the presence of potentially malignant hamartomatous polyps throughout the digestive tract associated with characteristic mucocutaneous pigmentations. Current data suggest the existence of at least 2 genes involved: STK11 (19p13.3), recently identified, is responsible for the disease in 70% of families. We describe the case of two adolescents with intestinal intussusception with a diagnosis of familial polyposis of Peutz Jeghers, requiring both surgical procedures.

Key words: Peutz-Jeghers, Intestinal intussusception, polyposis, adolescent

Conflicto de Interés: No existe ningún conflicto de interés.

¹ Residente de Gastroenterología Pediátrica. Hospital del Niño Dr. José Renán Esquivel. Panamá, República de Panamá.

Correo electrónico: karina_coronado@hotmail.com

² Pediatra Gastroenterólogo. Jefe del Servicio de Gastroenterología. Hospital del Niño Dr. José Renán Esquivel. Panamá República de Panamá.

Introducción

El síndrome de Peutz-Jeghers (SPJS) descrita por Peutz en 1921. En el año de 1949 el médico norteamericano Harold Joseph Jeghers publicó descripción detallada en diez pacientes que presentaban poliposis intestinal y pigmentación anómala de la piel. En seis existía el antecedente familiar. Debido a estos estudios y en su honor se definió el síndrome de Peutz-Jeghers con una connotación familiar.^{1,2}

SPJ es un trastorno genético autosómico dominante raro con una prevalencia estimada de 1: 8000 a 1: 200,000 nacimientos. No ligada al sexo. Con mayor frecuencia se debe a mutaciones en la línea germinal en el gen STK11 (LKB1) que codifica una serina treonina quinasa asignada al cromosoma 19p13.3. Los pólipos en esta entidad se presentan en el intestino delgado en un 65-95 %, seguido por el colon y estómago, se plantea que son pólipos premalignos. Es importante conocerlo y tenerlo presente ya que hasta el 95% de los pacientes con este síndrome presentan lesiones hiperpigmentadas mucocutáneas, lo que permite se realice la sospecha diagnóstica.

Presentación de casos

Paciente femenina de 10 años, sin antecedente previos conocidos. Con historia de dolor abdominal difuso tipo cólico de 3 meses de evolución, no había sido manejado con ningún medicamento. Con lesiones maculares café oscuras, en región de labio inferior y peribucal, presentando mismas lesiones en pulpejos de los dedos de manos y pies. Figura 1. Niega evacuaciones con sangre, niega pérdida de peso, niega vómitos. Antecedentes heredofamiliares negados. Padre con mismas lesiones en labio inferior color café y antecedente de sangrado rectal. Sin diagnóstico confirmado. (Falleció por accidente vehículo motor.)

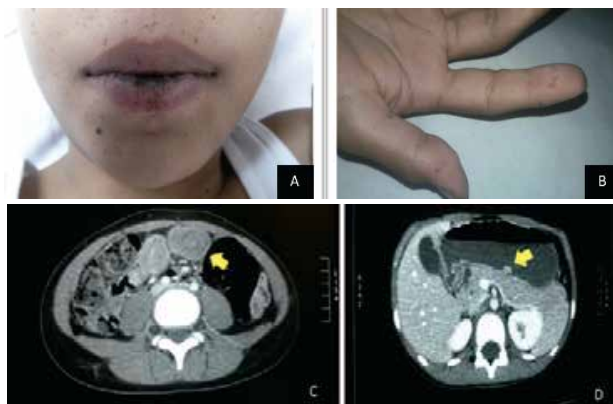


Fig. 1: A: labios con lesiones hiperpigmentadas B: Lesiones hiperpigmentadas en manos C: Tomografía corte axial: imagen en forma de "dona" a nivel de, característico de intususcepción D: Pólipo gástrico

Endoscopia Alta: Hallazgos: mucosa de antro y cuerpo de estómago con # 5 pólipos sésiles de 3mm a 5mm de diámetro. Sobre curvatura menor pólipo de 8mm de diámetro con pequeño pedículo.

Se observa #1 pólipo pediculado de ± 1.5 mm. Colon descendente, transversal, ascendente y ciego sin alteraciones. Biopsia de pólipo en Estómago: Pólipo sésiles, hiperplásico, no se observa atipia ni cambios malignos. Figura 2.

Recto - Sigmoide: Pólipo hiperplásico, no se observa atipia, ni cambios malignos

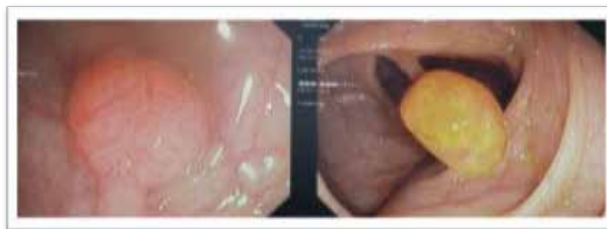

Fig. 2: A: pólipos sésiles en estómago de 3mm a 5mm de diámetro. B: Sobre curvatura menor pólipo de 8mm de diámetro con pequeño pedículo

El segundo caso, se trata de femenina de 14 años de edad, con antecedente de 1 año de evolución de dolor abdominal recurrente de intensidad moderada, asociados a constipación y tratada como síndrome de intestino irritable. Paciente además con hipermenorrea, manejada con anticonceptivos orales hasta que los períodos menstruales se normalizaron por lo que se descartó que el cuadro fuese secundario a alteración de la menstruación por persistencia del dolor y se omitieron anticonceptivos.

Ingresó al servicio de urgencias del Hospital del Niño Dr. José Renan Esquivel por presentar nuevamente el cuadro de dolor abdominal con vómito. Al examen físico positivo con facie de dolor, quejumbrosa. Con drenaje bilioso por sonda nasogástrica. Abdomen Blando, depresible, doloroso a la palpación superficial, con defensa y rebote en los 4 cuadrantes, con signos de irritación peritoneal, ruidos hidroaéreos disminuidos, con masa palpable en hemiabdomen izquierdo. Se le efectuó un ultrasonido donde se observó hallazgos sonográficos sugestivos de extensa invaginación intestinal (asas de intestino delgado y colon con paredes engrosadas, invaginadas), moderada cantidad de líquido libre interasas.

Se decide intervención quirúrgica por sospecha clínica de invaginación intestinal. Se realiza laparotomía exploratoria con hallazgo de vólvulo de intestino delgado (íleon medio) el cual dentro presentaba invaginación ileo ileal. Se procede a reducir el mismo, pero se evidencian cambios necróticos (figura 3) que imposibilita reducción, por lo que se realiza enterotomía+ des invaginación de aproximadamente 60 cm de íleon medio necrótico, el cual dentro contenía tumoración de aproximadamente 2" x 2".



Fig. 3: Resección de intestino necrótico

Se realiza resección y anastomosis T-T ileo ileal en doble capa. Durante el postoperatorio la paciente presentó buena evolución, requirió nutrición parenteral hasta tolerar vía oral. En este caso el diagnóstico de Síndrome de Peutz-Jeghers se realizó por la evidencia al examen físico de lesiones hiperpigmentadas en mucosa oral (carrillos y labios) y en palma de las manos (ver ilustración 4) + masa intestinal enviada a patología cuyo reporte informa pólipo de Peutz-Jeghers infartado; degenerado y necrótico.

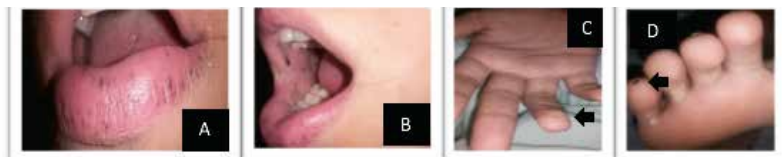

Fig. 4 A, B Labio y mucosa bucal con pigmentaciones mucocutáneas. C, D pigmentación en ubicaciones menos comunes - dedos de mano y pie.

Para completar el abordaje diagnóstico se realiza endoscopia alta en donde se evidencian 5 pólipos gástricos. Figura 5.

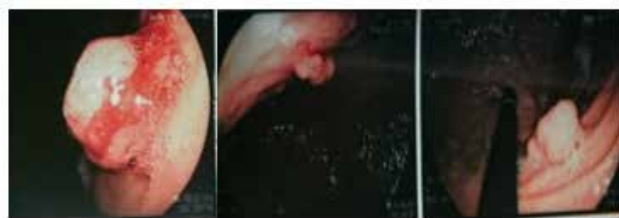


Fig. 5 Pólipos gástricos.

Discusión

Las primeras descripciones completas de la forma heredada de SPJ se acreditan a los doctores Jan Peutz y Harold Jeghers, quienes describieron pacientes con pólipos hamartomatosos gastrointestinales, especialmente en el intestino delgado asociados con pigmentación mucocutánea.³

El SPJ es una enfermedad autosómica dominante en la cual se describen alteraciones heredables en el gen *STK11/LKB1* ubicado en el cromosoma 19p13.3, que codifica una quinasa serina treonina con una posible acción supresora de células tumorales. Se ha sugerido que la sustitución o eliminación de un par de bases causa pérdida de su expresión y reducción de la actividad quinasa generando una pérdida de la polaridad y una tendencia al prolapso epitelial que resulta finalmente en la formación de pólipos.^{4,5}

Hemminki et al han demostrado mutaciones en el gen *STK11* en 11/12 (90%) casos SPJ utilizando secuenciación directa de ADN y ARNm. Estudios recientes que han buscado mutaciones en la línea germinal tanto por secuenciación directa como por amplificación de sondas dependiente de ligandos múltiples (MLPA) demuestran una detección tasa de mutaciones en la línea germinal entre 80% y 94%.^{5,6}

En el primer caso se detectó una copia de la variante patogénica c.988dupG en el gen *STK11*, en el segundo caso no se ha confirmado prueba genética.

Los casos clínicos presentados corresponden a cuadros típicos de presentación del Síndrome Peutz-Jeghers por presentar las características reportadas en la literatura, sin embargo vale la pena mencionar que en ambos casos se hace el diagnóstico luego de cuadros de dolor abdominal y datos de intususcepción, en pacientes con pigmentación mucocutánea característica desde edades tempranas.

Actualmente se puede realizar un diagnóstico clínico de SPJ cuando alguno de los siguientes está presente en un individuo:

1. Dos o más pólipos PJ confirmados histológicamente
2. Cualquier cantidad de pólipos PJ detectados en un individuo que tiene un historial familiar de SPJ en pariente(s) cercano(s)
3. Pigmentación mucocutánea característica en un individuo que tiene un historial familiar de SPJ en pariente(s) cercano(s)

4. Cualquier cantidad de pólipos de PJ en un individuo que también tiene pigmentación mucocutánea característica.^{3,5,7,8}

En estos casos se cumplen con todos los criterios a excepción del antecedente familiar el cual no se pudo comprobar. El SPJ puede mostrar impresionante heterogeneidad en las manifestaciones clínicas. La pigmentación mucocutánea ocurre aproximadamente 95% de los pacientes y se caracteriza por máculas pigmentadas típicamente pequeñas (1-5 mm) comúnmente distribuido alrededor de la boca, ojos, las fosas nasales y el área perianal y, con menos frecuencia, en los dedos, dedos de los pies, manos y pies. La pigmentación de la piel puede estar presente al nacer o aparecer durante la primera infancia.

En algunos casos, puede desaparecer con la edad; sin embargo, la pigmentación de la mucosa bucal puede persistir. Estas máculas generalmente no causan otros síntomas y no han sido asociados con transformación neoplásica.^{3,7}

Ambas pacientes presentaban pólipos intestinales y pólipos gástricos lo que corresponde con la literatura. En el tracto gastrointestinal los pólipos hamartomatosos tiende a aparecer temprano en la vida, más comúnmente en el intestino delgado (60-90%), especialmente el yeyuno, seguido del colon (50-64%), el recto y, por último, el estómago. Pólipos del intestino delgado y grueso generalmente son grandes y pedunculados, a menudo llevando a episodios recurrentes de intususcepción y dolor abdominal. Por el contrario, aquellos en el estómago tienden a ser sésiles. Los pacientes también pueden experimentar sangrado gastrointestinal, que conduce anemia por deficiencia de hierro.^{3,5}

Los pacientes con Peutz-Jeghers tienen un riesgo mayor de desarrollar cáncer gastrointestinal más comúnmente en el intestino delgado, con una frecuencia estimada de 2-3%, aproximadamente a los 40 años de edad. También existe un riesgo aumentado para el desarrollo de cáncer extraintestinal que incluye páncreas, mama, ovario y testículo.^{9,10,11}

De los cuadros de invaginación intestinal el 5 al 10 % son causadas por lesión orgánica, usualmente ocurre entre los 6 meses y dos años de edad. La causa más frecuente es el divertículo de Meckel, seguido por quistes, duplicaciones intestinales en los niños de menor edad, y por pólipos aislados, seguido por los linfomas en mayores de 4 años.^{1,10}

En nuestro caso se presenta la invaginación en escolar y adolescente con pólipos intestinales secundarios a síndrome de Peutz-Jeghers no diagnosticados en ese momento. Los pacientes con SPJ tienen un alto riesgo de invaginación intestinal a temprana edad. Las intususcepciones son generalmente causadas por pólipos > 15 mm y el tratamiento es principalmente quirúrgico. Estos resultados apoyan el enfoque de la vigilancia enteroscópica, con eliminación de pólipos de intestino delgado > 10 - 15 mm para prevenir intususcepciones.⁷

No existen protocolos para el screening de pacientes con sospecha de síndrome de Peutz-Jeghers. Por las características pronósticas que involucran, principalmente el riesgo de desarrollo de cáncer gastro/extra intestinal estos pacientes deben ser sometido a un control periódico clínico al igual que familiares con presentaciones similares. Se plantea que los parientes de primer grado de un caso índice deben ser seguidos anualmente desde el nacimiento. Considerando la edad temprana al inicio de intususcepciones, vigilancia del intestino delgado para la prevención de invaginación intestinal debe comenzar a la edad de 8 - 10 años (a esta edad, los niños pueden someterse a resonancia magnética sin sedación), en intervalos de 2 a 3 años. Tabla ^{1,2,4,11,12}

Tabla 1. Recomendaciones de vigilancia en pacientes SPJ			
Evaluación	Edad para comenzar vigilancia (años)	Intervalo (años)	Procedimiento
General	Desde el diagnóstico	Anual	Examen clínico, Hemograma y sangre oculta
Colon	8,18 ^a	3 1-2	Colonoscopia Después de los 50 años
Estómago	8,18 ^a	3	Esofagogastroduodenoscopia ^d
Intestino delgado	8,18 ^a	3	Esofagogastroduodenoscopia ^d /cápsula endoscópica
Mamas	25	1	Auto Examen anual desde los 18 años, RMI anual de mama, y/o mamografía desde los 25 años
Ovario	25	1	Examen pélvico, USG pélvico o transvaginal, CA-125 probablemente no será de ayuda.
Cérvix	25	1	Prueba de Papanicolaou
Testicular	Desde el nacimiento hasta la adolescencia	1	USG testicular si se detectan anomalías palpables si ocurre feminización; 10-20% de tumor benigno de células de Sertoli se convierten en malignos.

^a Comenzar a la edad de 8 años; si los pólipos están presentes, repítelos cada 3 años; si no hay pólipos, repita a los 18 años, luego cada 3 años, o antes si se presentan síntomas.
USG: ultrasonido

Fuente ^{2,3,5,11,12}: Modificado de Syngal S et al. ACG Clinical Guideline: Genetic Testing and Management of Hereditary Gastrointestinal Cancer Syndromes. *Am J Gastroenterol* 2015; 110:223-262; doi: 10.1038/ajg.2014.435.

En conclusión, recalamos la importancia de tener la sospecha clínica de entidades poco comunes como lo es el SPJ. Recordar realizar una adecuada historia clínica e indagar en antecedentes tanto personales como heredofamiliares que en la mayoría de los casos aporta más del 50% a la patología actual del paciente y que contribuye a identificar su diagnóstico definitivo. Los pacientes con SPJ tienen un alto riesgo acumulativo de intususcepción desde edad temprana, generalmente causada por hamartomas de intestino delgado \geq 15 mm de diámetro. Estos hallazgos respaldan el enfoque de la vigilancia con eliminación oportuna de pólipos hamartomatosos en pacientes con diagnóstico establecido por examen radiológico o videoendoscopia alta y/o cápsula endoscópica.

Referencias

- Vázquez Merayo E, Soto V, Vázquez Martínez YE, Vázquez Martínez YT. Síndrome de Peutz-Jeghers como causa de invaginación intestinal en el niño. *Revista Cubana de Pediatría*. 2013;86(2):245-251.
- Donoso C, Carvajal O. Síndrome de Peutz-Jeghers y obstrucción intestinal. Caso clínico. *Rev Chil Pediatr* 2010;81 (5): 437-444
- Meserve EE, Nucci MR. Peutz-Jeghers Syndrome Pathobiology, Pathologic Manifestations, and Suggestions for Recommending Genetic Testing in Pathology Reports. *Surg Pathol Clin*. 2016;9(2): 243–268; <http://dx.doi.org/10.1016/j.path.2016.01.006>
- Anaya Domínguez MG, López Terán A. Syndrome of Peutz - Jeghers a case especially designed. *Gac Med Bol* 2010; 33 (2):59-63.
- Beggs AD, Latchford AR, Vasen HF et al. Peutz Jeghers syndrome: a systematic review and recommendations for management. *Guidelines. Gut* 2010; 59(7):975-986. doi:10.1136/gut.2009.198499
- Hemminki A, Markie D, Tomlinson I et al. A serine/threonine kinase gene defective in Peutz-Jeghers syndrome. *Nature* 1998; 391(6663):184-7.
- van Lier MG, Mathus-Vliegen EM, Wagner A, van Leerdam ME, Kuipers EJ. High Cumulative Risk of Intussusception in Patients With Peutz – Jeghers Syndrome: Time to Update Surveillance Guidelines?. *Am J Gastroenterol* 2011; 106(5):940–945; doi: 10.1038/ajg.2010.473
- Latchford AR, Neale K, Phillips RK, Clark SK. Juvenile polyposis syndrome: a study of genotype, phenotype, and long-term outcome. *Dis Colon Rectum* 2012; 55(10) : 1038 – 43. doi: 10.1097/DCR.0b013e31826278b3.
- Zamora-Romero AP, Gutiérrez-Canencia C, Delon-Huerta N et al. Invaginación intestinal secundaria a pólipo de Peutz-Jeghers. Reporte de caso. *Anales de Radiología México* 2014; 13:441-446.
- Tomas C, Soyer P, Dohan A, Dray X, Boudiaf M, Hoeffel C. Update on imaging of Peutz-Jeghers syndrome. *World J Gastroenterol* 2014 August 21; 20(31): 10864-10875
- Latchford AR, Phillips RK. Gastrointestinal polyps and cancer in Peutz-Jeghers syndrome: clinical aspects. *Fam Cancer* .2011; 10 (3):455–461. DOI 10.1007/s10689-011-9442-1
- Syngal S, Brand RE, Church JM et al. ACG Clinical Guideline: Genetic Testing and Management of Hereditary Gastrointestinal Cancer Syndromes. *Am J Gastroenterol* 2015; 110 (2):223–262; doi: 10.1038/ajg.2014.435.
- Krishnan V, Chawla A, Wee E, Peh WC. Clinics in diagnostic imaging. 159. Jejunal intussusception due to Peutz-Jeghers syndrome. *Singapore Med J* 2015; 56(2): 81-86.